



Viernes 14 de febrero de 2020

Taller:

Técnicas de inmovilización

Ponente/monitora:

- **M.ª Soledad Holgado Catalán**
CS Monterrozas. Las Rozas. Madrid.

Textos disponibles en
www.aepap.org

¿Cómo citar este artículo?

Holgado Catalán MS. Diagnóstico e inmovilización en patología traumática. En: AEPap (ed.). Congreso de Actualización Pediatría 2020. Madrid: Lúa Ediciones 3.0; 2020. p. 569-578.

Diagnóstico e inmovilización en patología traumática

M.ª Soledad Holgado Catalán

CS Monterrozas. Las Rozas. Madrid.
msoledad.holgado@salud.madrid.org

RESUMEN

Tras la realización de una breve exposición en la que se recordarán las bases fundamentales de la anamnesis, exploración y tratamiento de la patología traumática aguda más frecuente en Atención Primaria pediátrica, se profundizará en las indicaciones y técnica de las distintas formas de inmovilización.

INTRODUCCIÓN

La patología aguda del aparato locomotor es un motivo de consulta poco común durante los primeros meses de vida, pero cuya frecuencia se incrementa según aumenta la edad y la movilidad del niño hasta convertirse en una de las principales causas de consulta en la edad adulta.

En el taller se van a tratar las bases fundamentales de la anamnesis y exploración de la patología traumática aguda, como base para diagnosticar correctamente este tipo de lesiones centrándose a continuación en la práctica de distintas inmovilizaciones de aplicación habitual en Atención Primaria.

CARACTERÍSTICAS DEL HUESO INFANTIL¹

- Hueso más elástico que en los adultos absorbiendo más energía sin fracturarse.
- Vascularización más rica con rápida consolidación y raras pseudoartrosis.
- Cartílago epifisario más grueso haciendo difíciles de apreciar en radiografías las fracturas condrales y osteocondrales.
- Remodelación más activa tolerándose ángulos de reducción mayores.
- Presencia de fisis o cartílago de crecimiento.
- Los ligamentos son más resistentes a la rotura que las fisis, siendo más frecuente la fractura fisaria que el esguince o la luxación con una incidencia mayor a los 11-12 años.
- Puede haber hipercrecimiento o frenado del crecimiento del hueso al afectar a las fisis, con disimetría o deformidad angular.

TÉCNICAS DE INMOVILIZACIÓN

La inmovilización es uno de los pilares básicos en el tratamiento de la patología aguda traumática por el efecto analgésico que consigue. Según el grado de limitación del movimiento, puede ser:

- Total: impide el movimiento de toda la articulación mediante férulas o vendajes cerrados de escayola o fibra de vidrio, férulas de aluminio y algunas ortesis.
- Parcial: limita solo el movimiento de la estructura lesionada. Se realiza con vendajes realizados con materiales elásticos o inelásticos y determinados tipos de ortesis.

Es importante hacer la elección adecuada para evitar rigideces innecesarias por inmovilizaciones totales en

situaciones en las que hubiera bastado con una inmovilización parcial o secuelas por mala consolidación de la lesión tras haber realizado una inmovilización parcial no indicada.

SISTEMAS DE INMOVILIZACIÓN

Venda enyesada

Es una gasa impregnada con yeso que endurece al contacto con el agua y se transforma en una estructura rígida por lo que la inmovilización es total. En Atención Primaria se va a utilizar fundamentalmente para la elaboración de férulas y siempre atendiendo a unas reglas:

- Inmovilizar solo lo estrictamente necesario con el fin de evitar rigideces posteriores injustificadas.
- En caso de fractura, hay que inmovilizar la articulación proximal y distal al foco.
- Salvo en contadas excepciones, se debe inmovilizar en posición funcional.

Materiales necesarios: venda enyesada, venda de protección de algodón o celulosa, venda de crepé y agua.

Venda de fibra de vidrio

Es una gasa impregnada con una resina de poliuretano que endurece al contacto con el agua o la humedad ambiental transformándose en una estructura rígida o semirrígida dependiendo del material utilizado.

Frente a la escayola ofrece la ventaja de pesar menos, ser radiotransparente y poderse mojar y la desventaja de presentar un precio más elevado y ser menos maleable.

Vendaje funcional

Es un vendaje asimétrico que permite una movilidad mínima de la estructura lesionada para disminuir la tensión de los tejidos implicados y permitir así su re-

cuperación, pero manteniendo cierta funcionalidad del resto de la articulación. También se utiliza en la práctica deportiva con finalidad preventiva para evitar lesiones. En este caso se buscará una movilidad óptima para no interferir en el rendimiento.

Hay pocos estudios que permitan compararlo con la inmovilización total. En el esguince de tobillo en adultos, donde la bibliografía es más extensa, se ha demostrado que permite una recuperación más precoz permitiendo una reincorporación más temprana tanto a la actividad laboral como deportiva sin que a largo plazo haya diferencias significativas con el tratamiento tradicional².

Indicaciones: lesiones ligamentosas, musculares y tendinosas.

Contraindicaciones:

- Lesiones óseas o de partes blandas que precisen una inmovilización total.
- Edema importante.
- Alteraciones vasculares, tróficas o sensitivas.
- Presencia de heridas o úlceras cutáneas.
- Alergia al esparadrapo.

Materiales:

- Vendaje adhesivo inelástico o elástico, dependiendo de la zona a tratar.
- Material almohadillado de protección.
- Tijeras, maquinilla de rasurar y alcohol.

Técnica:

- Preparación de la piel: se debe rasurar y desengrasar la piel con alcohol para mejorar la adherencia del vendaje.

- Protección de zonas sensibles con material almohadillado.
- Colocación de tiras (**Tabla 1**).

Tabla 1. Colocación de tiras

Tiras de anclaje	<ul style="list-style-type: none"> ■ Generalmente perpendiculares al eje de la lesión ■ Inextensibles en la dirección de las tiras activas ■ Abiertas cuando se utiliza material inelástico
Tiras activas	<ul style="list-style-type: none"> ■ Generalmente paralelas al eje de la lesión ■ Deben llegar a las tiras de anclaje sin sobrepasarlas ■ A mayor longitud, mayor estabilidad
Encofrados	Aumentan la solidez del vendaje

Ortesis

Dispositivo ortopédico rígido o semirrígido fabricado con tejido elástico, cuero, neopreno y/o materiales termoplásticos que acompañados o no de refuerzos metálicos inmovilizan de forma parcial o total una o más articulaciones. El objetivo puede ser estabilizar, prevenir, corregir o compensar una deformidad o debilidad.

ESGUINCE DE TOBILLO

Recuerdo exploratorio

- Inspección en busca de deformidades, tumefacción, edema, hematomas...
- Palpación de relieves óseos buscando crepitación o dolor: maléolo tibial y peroneo, base del 5.º metatarsiano, tubérculo del escafoides y la totalidad del peroné.
- Palpación de estructuras ligamentosas:

- En el lado externo el ligamento lateral externo (LLE) con los fascículos peroneoastragalino anterior, peroneocalcáneo y peroneoastragalino posterior.
- En el lado interno el ligamento lateral interno (LLI) o deltoideo con 4 fascículos indistinguibles a la palpación: tibioastragalino anterior, tibioescafoideo, tibioalcáneo y tibioastragalino posterior.

■ Valoración de la movilidad: inversión, evasión y flexoextensión de forma pasiva, activa y contrarresistida.

■ Valoración de la integridad ligamentosa:

- Cajón anterior: el bostezo mayor de 3 mm respecto al lado sano al realizar tracción hacia delante del calcáneo mientras se fija la tibia con la otra mano indicaría rotura completa del fascículo peroneoastragalino anterior.
- Bostezo en varo: indica rotura de los fascículos peroneoastragalino anterior y peroneocalcáneo.
- Bostezo en valgo: valora la integridad del LLI.

Tratamiento del esguince de ligamento lateral externo de tobillo

En la fase aguda se sigue el protocolo RICE (reposo, hielo, compresión con vendaje blando o férula según la lesión y elevación). Transcurridas las primeras 48-72 horas, se puede optar por poner un vendaje funcional en los esguinces grado I o II (**Tabla 2**). Los pacientes con esguince grado III o sospecha de epifisiólisis grado I del maléolo peroneo serán inmovilizados con férula posterior de escayola.

Inmovilización con férula de escayola

- Se protege la pierna y el pie dejando libres los dedos prestando atención a las prominencias óseas con la venda de algodón.
- Se mide con la venda enyesada la zona posterior de la pierna desde las articulaciones metatarsofalángicas hasta el nivel de 2-3 cm por debajo de la tuberosidad tibial anterior y se superponen no menos de 10 capas.
- Se introduce la venda enyesada en agua hasta que deje de burbujear, se escurre el agua sobrante compactando las capas y se coloca sobre la extremidad comenzando por las articulaciones metatarsofalángicas. El tobillo debe quedar en flexión de 90° y posición neutra.

Tabla 2. Clasificación esguince ligamento lateral externo de tobillo

	Grado I	Grado II	Grado III
Dolor	Típico	Típico	Atípico
Apoyo	Posible, dolor leve	Dolor intenso	"Imposible"
Edema	Escaso	Primeras horas	Inmediato
Hematoma	No	No o tardío	Inmediato
Inversión forzada	Dolor leve	Dolor intenso	Imposible por dolor
Cajón anterior	Negativo	Negativo	Positivo (>3 mm)
Bostezo articular	Negativo	Negativo	Bostezo >15°

- A continuación se sujeta con un vendaje circular de crepé.
- Comprobar que el tobillo se mantiene en posición funcional antes de finalizar.

Vendaje funcional del esguince del ligamento lateral externo de tobillo³ (Figura 1)

- Preparar la piel y proteger con material almohadillado la zona de inserción del tendón aquileo.
- Colocar un anclaje proximal en la unión del tercio medio con el tercio inferior de la pierna, abierto en la cara posterior de la pierna, y otro distal abierto en la planta a nivel de la raíz de los dedos.
- Con el tobillo en flexión de 90° se dispone una tira activa longitudinal a modo de estribo desde la cara interna del anclaje proximal hasta la cara externa del mismo pasando por el talón y otra transversal desde la cara interna del anclaje distal hasta la cara externa del mismo pasando por la región aquilea. Al anclar ambas tiras se ejercerá una ligera tracción con el fin de relajar el ligamento lesionado.
- Repetición de tiras activas, en número suficiente como para limitar el movimiento de inversión del tobillo, manteniendo la superposición en talón y región aquilea, pero desplazándolas ligeramente hacia la cara anterior de la pierna y dorso del pie a modo de abanico.

- De forma optativa y con el fin de limitar más el movimiento de inversión se puede colocar una tira de refuerzo que partiendo del dorso del pie cruza por la cara plantar hasta llegar al talón y asciende por la cara externa de la pierna hasta el anclaje proximal. De optar por más de una tira de refuerzo se desplazará ligeramente en su anclaje proximal.

- Colocar tiras de encofrado, de disposición similar a los anclajes, que recorren todo el vendaje dejando sin cubrir la parte anterior de la articulación del tobillo para no interferir en la flexo-extensión.

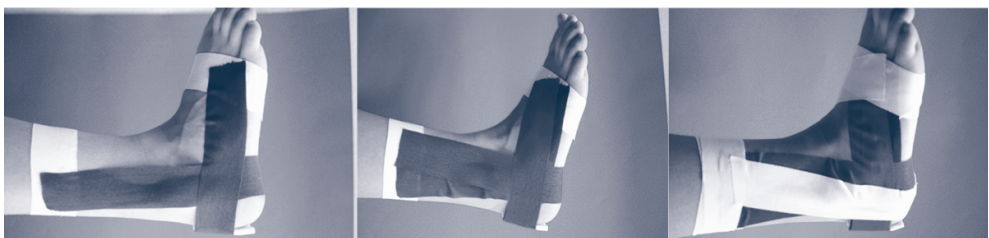El vendaje se renovará con una periodicidad de 4-5 días. La técnica de colocación será la misma, pero se aplicará menor tensión con el fin de aumentar progresivamente la capacidad de inversión.

Ortesis

Tienen las mismas indicaciones que el vendaje funcional y son una alternativa a este cuando hay contraindicación por alergia al esparadrapo o lesiones cutáneas.

La más utilizada es la tobillera elástica con banda pronadora, aunque hay otras como la tobillera con cordones, útil también para evitar lesiones durante la práctica deportiva en pacientes con esguinces de repetición o la ortesis con bandas rígidas laterales tipo Aircast® que proporciona mayor sujeción y puede sustituir a la inmovilización con escayola en los esguinces grado III.

Figura 1. Vendaje funcional de tobillo



TENDINITIS AGUÍLEA

Cursa con dolor progresivo y a veces brusco en el recorrido del tendón, que se incrementa a la palpación, al caminar de puntillas y al realizar estiramiento del tendón. El tratamiento sigue el protocolo RICE en una primera fase junto con vendaje funcional.

Vendaje funcional

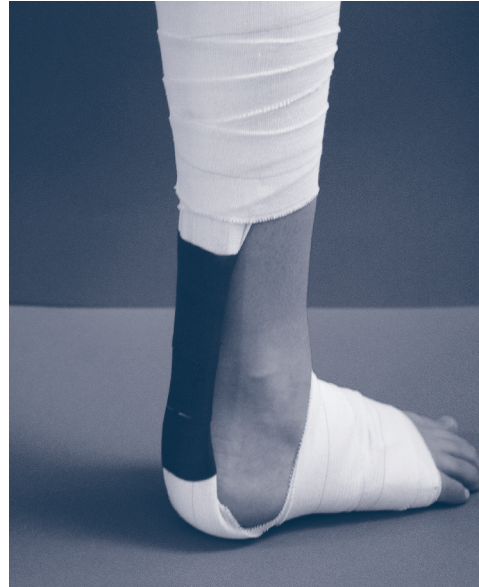- Preparar la piel y realizar una talonera de descarga con el material almohadillado.
- Se coloca un anclaje distal a nivel de la cabeza de los metatarsianos y otro proximal por debajo de la rodilla.
- Con el paciente manteniendo el tobillo en flexión plantar se coloca una primera tira activa con venda elástica adhesiva desde la zona media del anclaje distal, pasando por el talón hasta la parte media del anclaje proximal. No es necesario adherirla a la piel en todo el recorrido.
- Repetición de tiras activas desde cara interna de anclaje distal hacia cara externa de la pierna y viceversa, cruzándose a nivel del talón.
- Se realiza encofrado del pie hasta llegar al talón y de la pierna hasta finalizar la masa gemelar. Con esparadrapo se agrupan las tiras que no han quedado cubiertas por el encofrado, formando un nuevo tendón que va a sustituir al lesionado (Figura 2).

ESGUINCE DE LIGAMENTOS COLATERALES DE LA RODILLA

Recuerdo exploratorio de rodilla

- Valoración de posible derrame articular mediante la maniobra choque rotuliano.
- Palpación de relieves óseos.

Figura 2. Vendaje funcional de la tendinitis aquilea



- Exploración rotuliana:
 - Maniobra de Zholen: dolor rotuliano al presionar la rótula contra los cóndilos femorales mientras el paciente contrae el cuádriceps. Traduce patología del cartilago articular.
 - Maniobra de aprensión: al desplazar la rótula hacia la cara lateral, el paciente realiza de forma inconsciente un movimiento de intento de retirada. Valora posible subluxación rotuliana.
- Exploración ligamentosa:
 - Maniobra de bostezo en varo/valgo a 30° y 0° para valorar la integridad de los ligamentos colaterales.
 - Cajón anterior y test de Lachman (desplazamiento anterior de la tibia al fijar el fémur y traccionar de la pierna del paciente en flexión de 90° y 30°. respectivamente) para valorar la integridad del ligamento colateral anterior

■ Exploración meniscal:

- Palpación de la interlínea articular en busca de dolor.
- Test de Mc Murray: con la rodilla flexionada, el talón rotado hacia el menisco que se explora y el primer dedo palpando la interlínea articular se realiza la extensión de la rodilla. Se considera positivo cuando durante el movimiento de extensión se nota el resalte del menisco lesionado.
- Test de Apley: con el paciente en decúbito prono y la rodilla en 90° de flexión se presiona sobre el talón a la vez que se rota hacia el menisco que se explora. La maniobra se considera positiva cuando el paciente refiere dolor.

En la fase aguda de la rodilla traumática resulta difícil hacer un diagnóstico inicial certero, ya que la presencia de derrame articular va a dificultar la exploración, por lo que en muchas ocasiones será necesario reevaluar al paciente 5-7 días después, una vez descartada la presencia de fractura.

El tratamiento del esguince dependerá del grado de inflamación existente, pudiendo optar por un vendaje compresivo cuando el derrame articular es mayor o por un vendaje funcional cuando no existe derrame o es poco importante.

Vendaje compresivo o triple capa

Indicación: rodilla aguda con derrame articular.

Técnica:

- Primera capa: protección con venda de algodón desde tercio medio de la pierna hasta tercio medio de muslo.
- Segunda capa: vendaje en espiga con la venda de crepé y la rodilla en flexión de 30°.
- Tercera capa: vendaje circular con la venda elástica adhesiva tipo Tensoplast®, adhiriendo la primera y la última vuelta a piel para evitar el desplazamiento del vendaje.

Vendaje funcional

- Se desengrasa la piel con alcohol, rasurando previamente si fuera preciso.
- Se disponen dos tiras de anclaje circulares en el tercio distal del muslo y en el tercio proximal de la pierna.
- A continuación, con la rodilla en flexión de 30°, se colocan 2 tiras activas dispuestas en forma de X, con cruce a nivel del ligamento lesionado (**Figura 3**).

Figura 3. Vendaje funcional del esguince de rodilla



- Se colocan 2 nuevas tiras activas con disposición similar a las previas, pero desplazadas ligeramente hacia el hueso poplíteo.
- Para finalizar y aumentar la fijación de las tiras activas, se realiza un vendaje circular en tercio superior de pierna y tercio inferior de muslo dejando libre el hueso poplíteo.

ESGUINCE DE MUÑECA⁴

Es una de las patologías traumatológicas más frecuentes en niños producida generalmente por una caída apoyando la palma de la mano. Se caracteriza por dolor en la cara dorsal, sensación de inestabilidad en algunos movimientos y más en los últimos grados de flexión dorsal.

El diagnóstico se realiza tras descartar fundamentalmente la fractura de escafoides.

Recuerdo exploratorio

- Inspección: en busca de deformidades, hematomas, edema.
- Palpación de los relieves óseos: estiloides radial y cubital, base de los metatarsianos, semilunar y tabaquera anatómica.
- Descartar fractura de escafoides: dolor selectivo en tabaquera anatómica y en la maniobra de telescopaje (tracción y compresión dolorosa del eje de la columna del pulgar). Es excepcional en niños, pero su sospecha, aun con radiografía normal, obliga a inmovilizar con férula de escayola y repetir el estudio radiológico en 1-2 semanas ya que inicialmente puede no ser visible.

Tratamiento del esguince de muñeca

Es una patología con tendencia a cronificar, de ahí que el tratamiento habitual sea una inmovilización total con férula de escayola u ortesis, reservando el vendaje funcional para los casos muy leves.

Férula de escayola

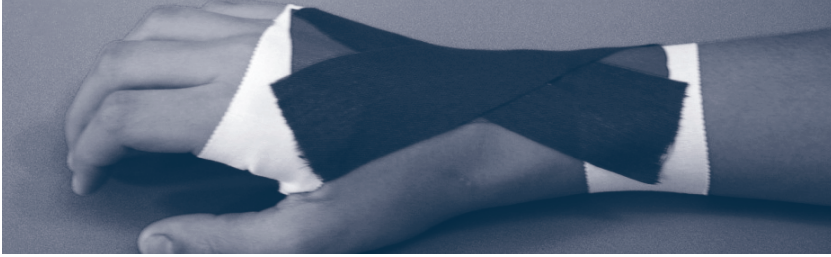- Se protege la zona que se va a inmovilizar con una venda de algodón.
- Se mide desde cabeza de metacarpianos hasta 2-3 cm por debajo de olecranon y se superponen 8-10 capas de venda enyesada.
- Se introduce la venda enyesada en agua hasta que deja de burbujear y se compacta.
- Con la articulación de la muñeca en flexión dorsal a 30° se dispone la venda enyesada sobre la cara dorsal del antebrazo comenzando por la cabeza de los metacarpianos. Se adapta a los relieves óseos y se fija con una venda circular de crepé.
- Antes de finalizar, comprobar que la muñeca se encuentra en flexión dorsal y posición neutra (sin imprimir desviación radial y cubital).

Vendaje funcional³ (Figura 4)

- Preparación de la piel.
- Colocar una tira de anclaje a nivel del tercio distal del antebrazo y otra en el tercio medio de los metacarpianos.
- Con la muñeca en flexión dorsal, se coloca una primera tira activa del centro del anclaje distal al centro del anclaje proximal y posteriormente tiras en abanico cruzadas en la zona del punto doloroso.
- Colocar las tiras de sujeción o anclaje y posteriormente las tiras de encofrado.

ESGUINCE DE LAS ARTICULACIONES INTERFALÁNGICAS DE LOS DEDOS

En Pediatría es muy frecuente por la práctica de deportes como el voleibol o el baloncesto, siendo la interfalángica proximal la más afectada.


Figura 4. Vendaje funcional del esguince de muñeca**Recuerdo exploratorio**

- Inspección en busca de deformidad, tumefacción o equimosis.
- Palpación de los puntos de inserción de los ligamentos colaterales.
- Bostezo articular: con la desviación cubital indica lesión del colateral radial y con la desviación radial del colateral cubital.

En el esguince grado I hay tumefacción y dolor sin inestabilidad articular, se puede hacer vendaje funcional como alternativa a la sindactilia. En el grado II existe cierta laxitud y se tratarán inicialmente con férula de aluminio u ortesis tipo "rana". En el grado III hay inestabilidad completa de la articulación y se remitirán al traumatólogo.

Vendaje funcional del esguince de las interfalángicas de los dedos (Figura 5)

- Preparación de la piel.
- Colocación de anclajes a nivel del tercio medio de la falange proximal y distal a la articulación lesionada.
- Tira activa de cara palmar de la falange proximal a cara dorsal de la falange distal mientras se realiza ligera tracción de la falange distal para relajar el ligamento lesionado.
- Tira activa de cara dorsal de la falange proximal a cara palmar de la falange distal cruzando con la tira anterior a nivel de la lesión.
- Repetición de tiras activas, desplazándolas ligeramente en sentido palmar.
- Tiras de anclaje o sujeción y encofrados.

Figura 5. Vendaje funcional del esguince de los colaterales de los dedos

FRACTURA DE CLAVÍCULA

Es la fractura neonatal más frecuente, habitualmente en fetos macrosómicos. La mayoría afectan al tercio medio del hueso y son parciales o en tallo verde. En el niño mayor es frecuente al practicar deportes de contacto (fútbol, hockey, rugby) o con posibilidad de caídas fuertes (ciclismo, esquí, monopatín) a consecuencia de un golpe directo en el hombro o una caída sobre el brazo extendido.

Recuerdo exploratorio

A la palpación puede notarse crepitación o deformidad a la altura de la clavícula, con dolor local al abducir o elevar el brazo.

El recién nacido puede presentar menor movilidad con reflejo de Moro asimétrico. La mayoría son asintomáticas por lo que se diagnostican por la aparición del callo de fractura a los 7-10 días.

Tratamiento

El pronóstico es muy bueno. En el neonato no es preciso inmovilizar salvo que los movimientos produzcan dolor, en cuyo caso se haría con una malla o uniendo con un imperdible la manga al cuerpo de la camiseta. Indicar a los padres la forma de vestir y desvestir al niño. Para vestirlo comenzar por la extremidad afectada y para desvestirlo comenzar por la sana.

En el niño mayor se pondrá un vendaje en 8 durante 3 semanas, revisando semanalmente para tensarlo. En fracturas incompletas o poco desplazadas basta con un cabestrillo.

CONCLUSIONES

- Para realizar un correcto tratamiento de la patología traumática es imprescindible llegar a un diagnóstico preciso.

- El diagnóstico se basará en una correcta exploración que comprende: inspección, palpación y maniobras específicas para cada articulación.
- El tratamiento inicial de la patología traumática aguda obedece al protocolo RICE.
- La inmovilización parcial limita solo el movimiento de la estructura lesionada.
- El vendaje funcional está contraindicado en lesiones que precisan una inmovilización estricta.
- La presencia de edema contraindica, en nuestro medio, la colocación de un vendaje funcional.
- La duración máxima del vendaje funcional es de 5-7 días. Transcurrido este tiempo deberá sustituirse por otro.

BIBLIOGRAFÍA

1. Sebastián Barberán V. Traumatismos de extremidades. En: Benito J, Luaces C, Mintegi S, Pou J (eds.). Diagnóstico y tratamiento de Urgencias en Pediatría. 2.ª ed. Madrid: Ergon; 2011. p. 921-7.
2. Kerkhoffs GMMJ, Struijs PAA, Marti RK, Assendelft WJJ, Blankevoort L, Dijk van CN. Diferentes estrategias de tratamiento funcional para lesiones agudas del ligamento lateral del tobillo en adultos (Revisión Cochrane traducida). En: La Biblioteca Cochrane Plus, 2008 Número 4. Oxford: Update Software Ltd. Disponible en: <http://www.update-software.com>. (Traducida de The Cochrane Library, 2008 Issue 3. Chichester, UK: John Wiley & Sons, Ltd.).
3. Holgado Catalán S. Vendajes funcionales en Pediatría. Form Act Pediatr Aten Prim. 2009;2:107-11.
4. Rodríguez Alonso JJ, Holgado Catalán S, Olivera Cañadas S, Valencia García H, García Santos J, Gómez Gómez B, et al. Traumatología de partes blandas. AMF. 2008;4:258-65.