

## INFECCIÓN POR PARVOVIRUS B19 Y EMBARAZO

Rodríguez Arranz C. Grupo de Patología Infecciosa de AEPap. Infección por Parvovirus B19 y Embarazo. Marzo 2015 [Disponible en <http://www.aepap.org/grupos/grupo-de-patologiainfecciosa/contenido/documentos> ]

### INTRODUCCIÓN

#### Microbiología

El Parvovirus B19 (P-B19) fue descubierto de manera accidental en 1975, mientras se estudiaba en muestras de sangre de donantes sanos la presencia del antígeno Australia (HbsAg). Fue un falso positivo localizado en el panel B con el número 19. Por esta razón cuando se determinó su naturaleza se le denominó así, evitando las siglas VPH, utilizadas para designar al virus del papiloma humano.<sup>1</sup>

El P-B19 pertenece a la familia de los *Parvoviridae*. Dentro de ésta se han descrito dos géneros que pueden afectar a humanos:

- Dependovirus: virus defectuosos que requieren la presencia de otro virus (adenovirus, herpes) para ser infecciosos.
- Eritrovirus, entre los que se incluye P-B19, hasta ahora el único capaz de infectar al hombre; su capacidad infectiva se demostró en 1981, cuando se determinó que crisis aplásicas en pacientes con drepanocitosis se debían a infecciones agudas por P-B19.

P-B19 es el virus más pequeño que infecta a los humanos. Su genoma está constituido por una hebra de DNA que contiene aproximadamente 5000 nucleótidos. Codifican al menos dos proteínas estructurales (cápside) denominadas VP-1 y VP-2 y dos proteínas no estructurales.

#### Epidemiología/Etiopatogenia

El P-B19 es un virus de distribución universal y puede infectar a cualquier grupo de edad, aunque lo hace preferentemente a niños, adolescentes y adultos jóvenes. Puede haber casos esporádicos, aunque es frecuente la aparición de brotes, especialmente al final del invierno y comienzo de la primavera.

Se transmite fundamentalmente por vía aérea (secreciones respiratorias) y por contacto mano-boca <sup>2</sup>. También existe transmisión vertical materno-fetal y a través de transfusiones y productos hematológicos (es un virus altamente resistente a los procedimientos de inactivación a los que se someten estos productos). También hay descritos casos de infección a través de tatuaje.

En un 30-60% de los adultos hay evidencia de IgG positiva frente a P-B19<sup>3,4,5</sup>. Las mujeres embarazadas tienen la misma susceptibilidad que cualquier otro individuo inmunocompetente. Un 35-53% de las embarazadas presentan IgG frente al virus indicando infección previa<sup>6,7</sup>.

La **incidencia de infección aguda por P-B19 durante la gestación es del 3.3 al 3.8%**<sup>6,7</sup> variando el riesgo dependiendo de la profesión de la madre (en profesoras y trabajadoras de guardería asciende al 20-30%<sup>8,9</sup>) y en general puede llegar al 10% en épocas epidémicas<sup>10</sup>.

Se estima que un 55% de los contagios en gestantes se producen por sus propios hijos y un 6% es atribuible a exposición laboral<sup>11</sup>.

Así mismo, las madres con un riesgo más elevado de contagio, son aquellas que tienen niños en edad pre-escolar/escolar, trabajadoras de guarderías y profesoras.

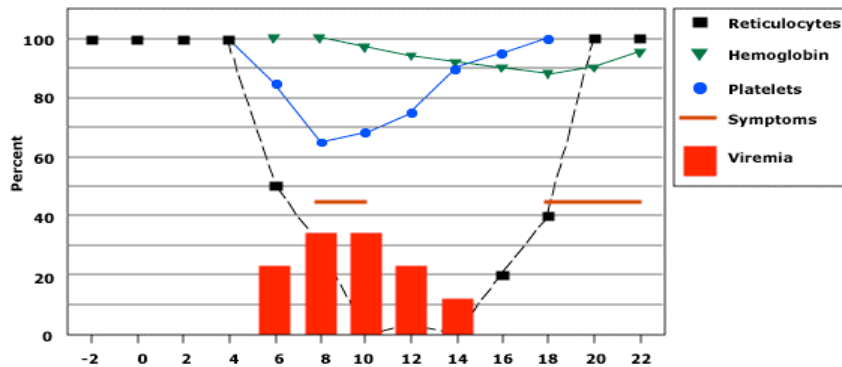
Es importante informar a las mujeres susceptibles sobre cómo evitar el contagio (lavado frecuente de manos con agua y jabón o soluciones antisépticas sin aclarado, no compartir alimentos, bebidas, utensilios o cubiertos ni siquiera con sus hijos, evitar contacto con individuos enfermos). La baja laboral deberá ser considerada en cada caso de manera individualizada.

El P-B19 tiene un especial tropismo por las células progenitoras eritroides, aunque también puede afectar a otras células del sistema hematológico (serie blanca y plaquetar) y a otros tejidos (células miocárdicas fetales, células endoteliales). P-B19 induce también apoptosis celular<sup>12, 13</sup>.

## **Manifestaciones Clínicas**

Los individuos infectados por Parvovirus, son especialmente contagiosos durante la fase de replicación y diseminación viral. Estudios realizados por Anderson y

cols<sup>14</sup> demuestran que el virus puede ser detectado en sangre y en secreciones unos 5 días después del contagio y que la enfermedad es bifásica, como muestra el siguiente gráfico.



(UpToDate; "Clinical manifestations and diagnosis of human parvovirus B19 infection")

La **primera fase**, dura unas 2 semanas. En ella, los síntomas posibles corresponden a un cuadro pseudogripal. A partir de la primera semana, se produce un descenso de reticulocitos, con afectación en ocasiones de células blancas y plaquetas. Este descenso de reticulocitos no suele tener repercusión clínica, a excepción de individuos con enfermedades hematológicas de base (drepanocitosis, talasemia, esferocitosis) o con una anemia hiporregenerativa (déficit de hierro) en los que se puede producir una crisis aplásica. Los inmunodeprimidos (situación común en el feto) tienen dificultades para erradicar la infección, dando lugar a una situación de anemia crónica que es la base en el desarrollo del hydrops fetalis.

La **segunda fase**, sucede a los 17-18 días de la inoculación, y es en esta etapa en la que se producen los síntomas típicos (rash, afectación articular) y un segundo descenso de los niveles de Hb, plaquetas y células blancas que se suele recuperar a los 25-30 días de la inoculación. En esta fase, los individuos inmunocompetentes probablemente no sean contagiosos<sup>15</sup>.

Así pues, las manifestaciones clínicas dependen, sin duda, de la situación de base del individuo<sup>4,16-18</sup>:

#### 1. Inmunocompetentes:

- Infección asintomática (25%)
- Síntomas inespecíficos (fiebre, decaimiento, mialgias) (50%)

- Eritema infeccioso/Artralgias/Artritis (25%) (el primero típico de la infancia, con la aparición de exantema característico, que incluye exantema malar “en bofetada” , seguido de rash maculo-papuloso en extremidades, tronco y nalgas, en guirnalda o reticular; la clínica articular es propia de mujeres jóvenes y suele afectar a pequeñas articulaciones, de forma simétrica y suele ser de breve duración).
- 2. Anemia hemolítica crónica: Crisis aplásicas
- 3. Inmunodeprimidos: anemia crónica
- 4. Feto: HYDROPS FETALIS/MUERTE FETAL.

## INFECCIÓN POR PARVOVIRUS EN EL EMBARAZO

La gestación, parece no afectar el curso de la infección, pero la infección puede afectar a la gestación. El ratio de transmisión materno-fetal es del 17 al 33%<sup>7,19</sup>. En la mayoría de los fetos la infección se resuelve espontáneamente, pero hay dos posibles complicaciones:

- **Muerte fetal**: Los primeros estudios realizados apuntaban a un 30% de riesgo de muerte fetal en infecciones maternas por P-B19. Sin embargo, Enders y colaboradores en 2004<sup>20</sup>, publican un estudio prospectivo que incluía 1018 mujeres con infección aguda por P-B19 durante la gestación demostrada mediante serología. La muerte del feto se produjo en un 6,3% (64/1018) de los casos, produciéndose todos ellos en la primera mitad de la gestación:
  - 34/256 casos (13%) en las primeras 12 semanas de EG
  - 30/322 casos (9%) de las 13 a las 20 semanas de EG
  - 0/ 439 (0%) después de las 20 semanas de EG.

En diciembre de 2014, la SOGC (Sociedad de Obstetricia y Ginecología Canadiense) publica una guía clínica en la que, en base a éste y otros estudios publicados, calcula que el riesgo global de muerte fetal atribuible a infección por P-B19 es del **8,6%** (oscila entre un 13% en las primeras 20 semanas de gestación y un 0,5% después de las 20 semanas)<sup>21</sup>.

- **Hydrops fetalis:** es el resultado de la anemia fetal inducida por el virus, en cuya severidad influye la vida media corta de los eritrocitos fetales. Dicha anemia conduce a hipoxemia y fallo cardiaco. Otros factores implicados son:
- Miocarditis fetal viral, que también contribuye al fallo cardiaco.
  - Fallo hepático fetal: causado por el efecto viral directo sobre el hepatocito y el daño hepático indirecto producido por el depósito de hemosiderina.
  - Inmadurez del sistema inmunológico de algunos fetos, incapaz de controlar la infección<sup>7,8,19,22</sup>.

En el estudio de Enders et al, el riesgo global de hydrops en embarazadas infectadas se describe en un **3,9%** (40/1018 casos) , **siendo más frecuente, al igual que la muerte fetal, si la infección se produce en la primera mitad de la gestación (4,7% en infecciones por debajo de las 25 semanas de EG vs 2,3% después de las 25 semanas de EG)**<sup>20</sup>.

El intervalo medio entre el diagnóstico de la infección materna y la detección del hydrops fetalis es de unas 3 semanas; 50% de los casos suceden entre 2 y 5 semanas después del diagnóstico de la infección materna siendo el 93% de los casos diagnosticados < 8 semanas del diagnóstico materno<sup>22</sup>.

El hydrops, puede conducir rápidamente a la muerte fetal (en días o semanas) o bien resolverse espontáneamente sin consecuencias posteriores<sup>23,24</sup>. Se ha publicado que hasta un 34% de hydrops causados por P-B19 de severidad variable pueden resolverse<sup>24</sup>. Sin embargo, la resolución espontánea de un hydrops severo es rara.

Por otro lado, se han descrito trombocitopenias hasta en un 97% de los fetos con hydrops causados por P-B19, siendo severas en más de un 46%. Esto supone un riesgo elevado de sangrado si se plantea hacer una transfusión intrauterina por lo que es imprescindible conocer el nivel de plaquetas del feto previamente a cualquier procedimiento<sup>10, 25</sup>.

Existen estudios controvertidos sobre la repercusión en el desarrollo neurológico de niños que han sobrevivido a un hydrops por P-B19. Mientras algunos estudios muestran alteraciones en el desarrollo cognitivo y en la motricidad fina, otros no confirman estos hallazgos<sup>26,27</sup>.

- **Otras consideraciones:** Hasta el momento no existe suficiente evidencia para afirmar que el P-B19 aumente el riesgo de malformaciones congénitas en humanos. Se han descrito casos en los que se describen malformaciones del SNC, craneofaciales, músculo-esqueléticas y oculares<sup>28-31</sup>. Serán necesarios más estudios para concluir si este tipo de malformaciones son más frecuentes en gestantes infectadas que en las no infectadas.

## MANEJO DEL PARVOVIRUS B-19

### Exposición/Infección durante la gestación

No se recomienda el estudio sistemático de la inmunidad frente a P-B19 en gestantes de bajo riesgo<sup>32</sup>.

Si una embarazada ha estado expuesta al virus o desarrolla signos/síntomas sugestivos de infección por P-B19, será necesaria la determinación de **IgM e IgG específicas frente a P-B19**. La determinación de estos anticuerpos mediante la técnica de ELISA (enzyme-linked immunosorbent assay) permite diagnosticar el 80-90% de las infecciones por P-B19<sup>33</sup>:

- Las **IgM** frente P-B19 generalmente aparecen unos 2-3 días después del inicio de la primera fase de las manifestaciones clínicas (10-12 días después de la inoculación) y permanecen elevados entre 3 y 6 meses.
- Las **IgG** frente P-B19 aparecen unos días después de las IgM y habitualmente permanecen elevadas de por vida<sup>34</sup>.

Con lo cual nos podemos encontrar con las siguientes situaciones:

1. **IgG (+)/IgM (-)**: indica infección pasada e inmunidad materna, por lo que no existe riesgo de infección fetal. Únicamente se debe tomar este resultado con precaución si la analítica se ha realizado 8-12 semanas después del posible contacto, pudiendo haberse producido un aclaramiento de las IgM (falso negativo)<sup>10,21,34</sup>.
2. **IgG (-)/IgM (-)**: no existe infección ni inmunidad. La mujer es susceptible al contagio. Si ha habido una exposición reciente al virus, se debe repetir la serología entre 2 y 4 semanas después. En casos de exposición reciente al virus, puede estar indicado la **determinación de DNA viral** mediante técnicas

de PCR. Pueden persistir niveles bajos de DNA viral en sangre muchos meses después de la infección aguda<sup>10,21</sup>.

3. **IgG (-)/IgM (+):** sugiere infección muy reciente o falso positivo. En este caso, se recomienda repetir la serología en 1 o 2 semanas. Si se trata de una infección reciente, la IgG se positivizará<sup>21,34</sup>.
4. **IgG (+)/IgM (+):** sugiere infección reciente<sup>34</sup>. Teniendo en cuenta que las IgM pueden permanecer elevadas hasta 6 meses después del contagio, debe realizarse una segunda determinación para demostrar la presencia de seroconversión. Si se demuestra un aumento de los títulos de IgG, se descartaría una infección pasada.

En este caso, el virus puede ser transmitido al feto, con el consiguiente riesgo de muerte/hydrops, por lo que estas mujeres deben ser remitidas al obstetra para realizar controles ecográficos seriados durante las 8-12 semanas posteriores al contagio<sup>35</sup>. No está clara la frecuencia con la que deben realizarse dichos controles, aunque se aconseja su realización semanal o bisemanal<sup>24</sup>.

Los signos ecocardiográficos de hydrops son: ascitis, edema cutáneo, derrame pleural, derrame pericárdico y edema de placenta.

Además, la realización de doppler con la medición del **velocidad pico sistólica (PSV) de la arteria cerebral media fetal**, así como la velocidad del ductus venoso, son signos indirectos de anemia fetal severa, permitiendo así su diagnóstico sin tener que recurrir a métodos invasivos (extracción de sangre de cordón). Los datos publicados hasta ahora muestran que esta medida tiene una sensibilidad del 83 al 100% y una especificidad del 93 al 100% para el diagnóstico de anemia fetal severa en fetos infectados por P-B19<sup>36-39</sup>.

Otros signos ecográficos de infección por P-B19 son aumento del grosor placentario, aumento de la ecogenicidad intestinal fetal/peritonitis meconial, aumento de la translucencia nucal en el primer trimestre y alteraciones del líquido amniótico<sup>10</sup>.

## Diagnóstico de la Infección Fetal por P-B19

La infección fetal puede ser detectada en muestras de líquido amniótico o suero fetal mediante la realización de **PCR de DNA viral**, siendo ésta una de las técnicas más sensibles de las que disponemos (hasta un 96%)<sup>40</sup>.

La obtención de líquido amniótico por amniocentesis, es una técnica invasiva y no es imprescindible su realización en todos los casos de sospecha o confirmación de infección materna. En el caso de que exista indicación de amniocentesis por otros motivos, la realización de PCR para la detección de P-B19 debe ser realizada.

Se puede analizar la IgM fetal frente P-B19 a partir de las 22 semanas de EG. Sin embargo, se han descrito falsos negativos aún en fetos de más de 22 semanas<sup>41</sup>.

## Manejo del Hydrops y de la Anemia Fetal

Cualquier gestación en la que se haya diagnosticado anemia o hydrops fetal, debe ser remitida a un centro terciario especializado que disponga de ginecólogos y neonatólogos cualificados para manejar estas situaciones.

En los fetos con anemia o hydrops debidos a infección por P-B19, se debe considerar la realización de cordocentesis para evaluar los niveles de hemoglobina, reticulocitos y plaquetas, valorando la necesidad de transfusión intrauterina.

Anemias leves o moderadas, son generalmente bien toleradas por el feto y pueden resolverse sin secuelas. Las anemias severas, aunque infrecuentes, pueden conducir al hydrops fetalis y a la muerte. Dada que la anemia inducida por P-B19 es transitoria, la determinación de la Hb fetal no será necesaria excepto si existen signos ecográficos sugestivos de anemia severa (ya descritos)<sup>36,37</sup>. La muestra de sangre fetal, se obtiene mediante cordocentesis de la vena umbilical fetal, técnica que debe realizarse bajo una estrecha monitorización, ya que existe un alto riesgo de sangrado si existe trombopenia asociada.

## La actitud a seguir está condicionada por la edad gestacional:

- Si el embarazo está próximo al término, debe considerarse finalizarlo<sup>42</sup>. El uso de corticoides para acelerar la maduración pulmonar no está contraindicado. El manejo del recién nacido hidrópico, es complejo y requieren habitualmente



reanimación avanzada y soporte respiratorio posterior. La ventilación de estos neonatos es complicada, debido a la hipoplasia y edema pulmonar o por el derrame pleural/ascitis, pudiendo requerir la realización precoz de toracocentesis o amniocentesis para facilitar las maniobras de reanimación. Las dificultades en su manejo posterior, dependen de la edad gestacional, la asociación de distress respiratorio neonatal o inestabilidad hemodinámica asociada.

- En fetos prematuros, se deberá valorar si se lleva a cabo un manejo conservador o es necesaria la realización de **transfusiones intrauterinas**<sup>34,42</sup>. El límite de EG para realizar este procedimiento, varía de unos centros a otros, oscilando entre las 18 y las 35 semanas de gestación (previamente a las 18 semanas hay limitación técnicas evidentes y posteriormente a las 35 semanas la finalización del embarazo deberá ser considerada).

No existen ensayos randomizados en la actualidad donde se evalúe el manejo de fetos con anemia/hydrops asociada a P-B19. Una recopilación de 14 estudios, que engloban un total de 1436 casos de infección fetal por P-B19, encuentran unas tasas de supervivencia del 82% en aquellos en los que se realiza transfusión comparados con 55% en los que no se realizó<sup>43</sup>. Suelen ser necesarias dos o tres transfusiones antes de la resolución del hydrops/anemia, lo que suele ocurrir unas 3-6 semanas después de la primera transfusión<sup>2</sup>.

## BIBLIOGRAFÍA

1. Cossart YE, Field AM, Cant B, Widdows D. Parvovirus-like particles in human sera. *Lancet*. 1975;1:72.
2. Adler S, Koch WC. Human parvovirus B19. In: Remington JS, Klein JO, eds. *Infectious diseases of the fetus and newborn infant*. 7<sup>th</sup> ed. Philadelphia: Saunders; 2010:845-5.
3. Koch WC, Adler SP. Human parvovirus B19 infections in women of childbearing age and within families. *Pediatr Infect Dis J*. 1989;8:83.
4. Woolf AD, Campion GV, Chishick A, et al. Clinical manifestations of human parvovirus B19 in adults. *Arch Intern Med*. 1989;149:1153.
5. American Academy of Pediatrics Committee on Infectious Diseases: Parvovirus, erythema infectiosum and pregnancy. *Pediatrics*. 1990;85:131.
6. Rodis JF, Quinn DL, Gary GW Jr, et al. Management and outcomes of pregnancies complicated by human B19 parvovirus infection: a prospective study. *Am J Obstet Gynecol*. 1990;163:1168.
7. Gratacós E, Torres PJ, Vidal J, et al. The incidence of human parvovirus B19 infection during pregnancy and its impact in perinatal outcome. *J Infect Dis*. 1995;171:1360.
8. Centers of Disease Control (CDC). Risks associated with human parvovirus B19 infection. *MMWR Morb Mortal Wkly Rep*. 1989;38:81-8;93-7.
9. Gillespie SM, Cartter MI, Asch S, Rokos JB, Gary GW, Tsou CJ, et al. Occupational risk of human parvovirus B19 infection for school and day-care personnel during outbreak of erythema infectiosum. *JAMA*. 1990;263:2061-5.
10. De Jong EP, Walther FJ, Kroes AC, Oepkes D. Parvovirus B19 infection in pregnancy: new insights and management. *Prenat Diagn*. 2011;31:419-25.
11. Valeur-Jensen AK, Pedersen CB, Westergaard T, Jensen IP, Lebech M, Andersen PK, et al. Risk factors for parvovirus B19 infection in pregnancy. *JAMA*. 1999;281:1099-105.
12. Brown KE, Anderson SM, Young NS. Erythrocyte P antigen: cellular receptor for B19 parvovirus. *Science*. 1993;262:114.
13. Morey AL, Ferguson DJ, Fleming KA. Ultrastructural features of fetal erythroid precursors infected with parvovirus B19 in vitro: evidence of cell death by apoptosis. *J Pathol*. 1993;169:213.

14. Anderson MJ, Higgins PG, Davis LR, et al. Experimental parvoviral infection en humans. *J Infect Dis.* 1985;152:257.
15. Jeanne A Jordan. Clinical manifestations and diagnosis of human parvovirus B19 infection. *UpToDate.* Dec 15, 2014.
16. Hayakawa H, Tara M, Niina K, Osame M. A clinical study of adult human parvovirus B19 infection. *Intern Med.* 2002;41:295.
17. Waza K, Inoue K, Matsumura S. Symptoms associated with parvovirus B19 infection in adults: a pilot study. *Intern Med.* 2007;46:1975.
18. Chorba T, Coccia P, Holman RC, et al. The role of parvovirus B19 in aplastic crisis and erythema infectiosum (fifth disease). *J Infect Dis.* 1986;154:383.
19. Harger JH, Adler SP, Koch WC, Harger GF. Prospective evaluation of 618 pregnant woman exposed to parvovirus B19: risks and symptoms. *Obstet Gynecol.* 1998;91:413-20.
20. Enders M, Weidner A, Zoellner I, et al. Fetal morbidity and mortality after acute human parvovirus B19 infection in pregnancy: prospective evaluation of 1018 cases. *Prenat Diagn.* 2004;24:513.
21. Crane J, Mundle W, Boucoiran I. Parvovirus B19 Infection in Pregnancy. *J Obstet Gynaecol Can.* 2014;36:1107-16.
22. Riley L, Fernandes CJ. Parvovirus B19 infection during pregnancy. *UpToDate.* Dec 23, 2013.
23. Fairley CK, Smoleniec JS, Caul OE, Miller E. Observational study of effect of intrauterine transfusions on outcome of fetal hydrops after parvovirus B19 infection. *Lancet.* 1995;346:1335.
24. Rodis JF, Borgida AF, Wilson M, et al. Management of parvovirus infection in pregnancy and outcomes of hydrops: a survey of members of the Society of Perinatal Obstetricians. *Am J Obstet Gynecol.* 1998;179:985.
25. De Hann TR, van der Akker ES, et al. Thrombocytopenia in hydropic fetuses with parvovirus B19 infection: incidence, treatment and correlation with fetal B19 viral load. *BJOG.* 2008;115:76-81.
26. De Jong EP, Lindenburg IT, van Klink JM, et al. Intrauterine transfusion for parvovirus B19 infection: long-term neurodevelopmental outcome. *Am J Obstet Gynecol.* 2012;206:204.e1.

27. Dembinski J, Haverkamp F, Maara H, et al. Neurodevelopmental outcome after intrauterine red cell transfusion for parvovirus B19-induced fetal hydrops. *BJOG*. 2002;109:1232.
28. Weiland HT, Vermey-Keers C, Salimans MM, Fleuren GJ, Verwey RA, Anderson MJ. Parvovirus B19 associated with fetal abnormality. *Lancet*. 1987;1:682-3.
29. Katz VL, McCoy MC, Kuller JA, Hansen WF. An association between fetal parvovirus B19 infection and fetal abnormalities: a report of two cases. *Am J Perinatol*. 1996;13:43-5.
30. Barton LL, Lax D, Shehab ZM, Keith JC. Congenital cardiomyopathy associated with human parvovirus B19 infection. *Am Heart J*. 1997;133:131-3.
31. Tiessen RG, van Elsacker-Niele AM, Vermeij-Keers C, Oepkes D, van Roosmalen J, Gorsira MC. A fetus with parvovirus B19 infection and congenital anomalies. *Prenat Diagn*. 1994;14:173-6.
32. Wong SF, Chan FY, Cincotta RB, Tilse M. Human parvovirus B19 infection in pregnancy: should screening be offered to the low-risk population?. *Aust N Z Obstet Gynaecol*. 2002;42:347-51.
33. Schwarz TF, Jäger G, Gilch S. Comparison of seven commercial tests for the detection of parvovirus B-19 specific IgM. *Zentralbl Bakteriol*. 1997;285:525.
34. Rodis JF. Parvovirus infection. *Clin Obstet Gynecol*. 1999;42:107- 20; quiz 174-5.
35. Mielke G, Enders G. Late onset of hydrops fetalis following intrauterine parvovirus B19 infection. *Fetal Diagn Ther*. 1997;12:40.
36. Borna S, Mirzaie F, Hanthoush- Zadeh S, Khazardoost S, Rahimi- Sharbaf F. Middle cerebral artery peak systolic velocity and ductus venous velocity in the investigation of nonimmune hydrops. *J Clin Ultrasound*. 2009;37:385-8.
37. Cosmi E, Mari G, Delle Chiaie L, Detti L, Akiyama M, Murphy J, et al. Noninvasive diagnosis by Doppler ultrasonography of fetal anemia resulting from parvovirus infection. *Am J Obstet Gynecol*. 2002;187:1290-3.
38. Delle Chiaie L, Buck G, Grab D, Terinde R. Prediction of fetal anemia with Doppler measurement of the middle cerebral artery peak systolic velocity in pregnancies complicated by maternal blood group alloimmunization of parvovirus B-19 infection. *Ultrasound Obstet Gynecol*. 2001;18:232-6.
39. Mari G, Deter RL, Carpenter RL, Rahman F, Zimmerman R, Moise KJ Jr, et al. Noninvasive diagnosis by Doppler ultrasonography of fetal anemia due to maternal

- red-cell alloimmunization. Collaborative Group of Doppler Assessment of the Blood Velocity in Anemic Fetuses. *N Engl J Med.* 2000;342:9-14.
40. Enders M, Schalasta G, Baisch C, Weidner A, Pukkila L, Kaikkonen L, et al. Human parvovirus B-19 infection during pregnancy-value of modern molecular and serological diagnosis. *J Clin Virol.* 2006;35:400-6.
41. Pryde PG, Nugent CE, Pridjian G, Barr M Jr, Fraix RG. Spontaneous resolution of nonimmune hydrops fetalis secondary ton human parvovirus B19 infection. *Obstet Gynecol.* 1992;79(5 Pt 2):859-61.
42. Markenson GR, Yancey MK. Parvovirus B-19 infections in pregnancy. *Semin Perinatol.* 1998;22:309-17.
43. Von Kaisenberg CS, Jonat W. Fetal parvovirus B19 infection. *Ultrasound Obstet Gynecol.* 2001;18:280-8.