



Viernes 5 de febrero de 2010
Taller:
“Evaluación del dolor de espalda”

Moderadora:

Elisa de Frutos Gallego
Pediatra, CAP Raval Nord. Barcelona.

Ponente/monitor:

- César Galo García Fontecha
*Unidad de Ortopedia Pediátrica.
Hospital Universitario Vall d’Hebron. Barcelona.*

Textos disponibles en
www.aepap.org

¿Cómo citar este artículo?

García Fontecha CG. Exploración ortopédica del niño con dolor de espalda. En: AEPap ed. Curso de Actualización Pediatría 2010. Madrid: Exlibris Ediciones; 2010. p.259-64.

Exploración ortopédica del niño con dolor de espalda

César Galo García Fontecha
*Unidad de Ortopedia Pediátrica.
Hospital Universitario Vall d’Hebron. Barcelona.
cgarcia@vhebron.net*

RESUMEN

La incidencia del dolor de espalda en el niño aumenta con la edad y pasa de un 10% a los 10 años hasta un 70% al final de la adolescencia. Sin embargo, en la mayoría de los casos no existe un detrimento de la calidad de vida.

El dolor puede ser localizado en la espalda, o acompañarse de dolor referido o de dolor radicular. No obstante, el dolor de espalda es un síntoma y no un diagnóstico. Cuando podemos identificar la causa le denominamos dolor orgánico, pero en la mayoría de casos no es así, y le denominamos dolor inespecífico.

El objetivo de la evaluación del niño con dolor de espalda es identificar una posible causa orgánica, e incluye la valoración de las características del dolor y de posibles factores desencadenantes, una completa exploración física y las pruebas de imagen que puedan ser necesarias.

La exploración física incluye una valoración global del niño, el estudio de la columna, de las articulaciones, y una valoración neurológica básica. La valoración global del niño incluye el estudio de posibles trastornos sistémicos como la enfermedad de Marfan, trastornos neuromusculares, etc. El estudio de la columna incluye la valoración en bipedestación, en inclinación anterior; la palpación y la valoración de la movilidad. La valoración neurológica incluye el

estudio de reflejos osteotendinosos, la valoración de fuerza muscular y el estudio de la marcha.

Entre las pruebas complementarias de imagen destacamos la radiología convencional y la gammagrafía ósea.

INTRODUCCIÓN

En el adolescente, la prevalencia acumulada a lo largo de la vida puede alcanzar el 8% para el dolor cervical y el 72% para el dolor torácico o lumbar¹.

La prevalencia del dolor de espalda aumenta con la edad, se sitúa en un 10% a los 10 años progresando alrededor de un 10% anual, hasta un 71% al final de la adolescencia², comparable con la de la población adulta.

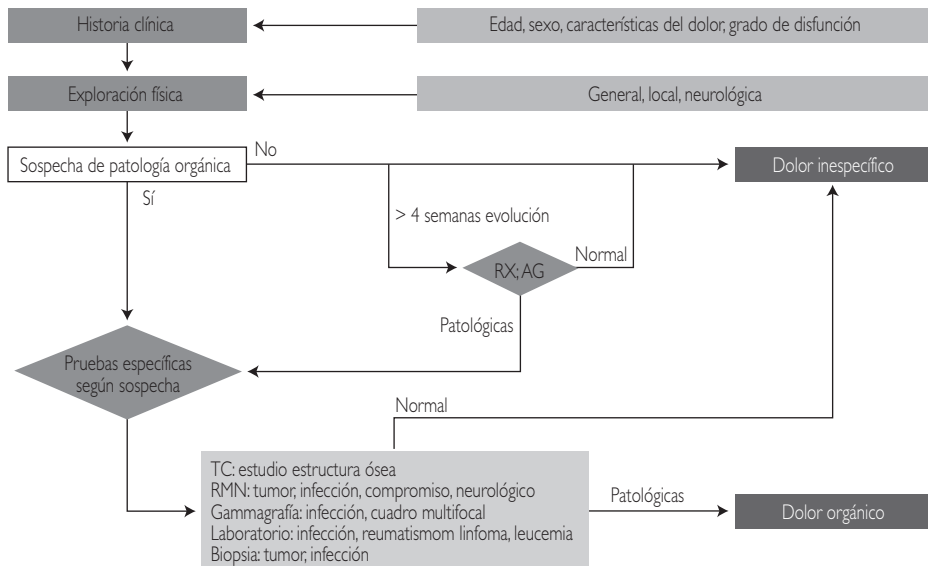
A pesar de la alta prevalencia del dolor de espalda en niños y adolescentes, sólo la cuarta parte consulta al médico o tienen limitaciones para realizar actividades depor-

tivas o transportar el material escolar. Tampoco se ha encontrado disminución en la calidad de vida de los adolescentes que padecen dolor lumbar^{3,4}.

El dolor de espalda puede presentarse localizado o acompañarse de dolor referido o radicular. El dolor localizado aparece en la propia columna y se origina en vértebras, músculos, fascias o articulaciones. El dolor referido es el que aparece a distancia de su punto de origen, como el dolor en cara posterior de muslos en la lumbalgia, y suele corresponder a estimulación dolorosa de zonas con igual origen embriológico. El dolor radicular es el que aparece siguiendo el dermatoma de una raíz nerviosa y suele estar producido por la compresión de dicha raíz.

No obstante, el dolor de espalda es un síntoma, no un diagnóstico y son varios los procesos que pueden producirlo. En la mayoría de los casos no se identifica una causa orgánica que produzca el dolor y lo denominamos dolor inespecífico. En otros casos sí identificamos la causa, sien-

Figura 1. Algoritmo diagnóstico del dolor de espalda en niños y adolescentes



do las más frecuentes la espondilolistesis y la cifosis de Scheuermann.

EVALUACIÓN DEL NIÑO CON DOLOR DE ESPALDA

El objetivo de la evaluación es descartar patología orgánica como causa del dolor de espalda. Puede ser de utilidad utilizar el algoritmo de la figura 1.

Es importante obtener una información detallada de las características del dolor a través del niño y de sus padres.

El dolor mecánico aumenta con la actividad física, es de predominio vespertino y es típico de la cifosis de Scheuermann (zona torácica), de la espondilolistesis (zona lumbar) o del dolor inespecífico (cualquier localización).

El dolor radicular se irradia por el territorio de un dermatoma, es indicativo de compresión neurológica y es típico de la hernia discal. El dolor irradiado no metamérico es más propio de la espondilolistesis o incluso de la espondilodiscitis. Un niño pequeño que sin causa se niega a ponerse de pie, sugiere la existencia de una espondilodiscitis, aunque no presente fiebre. Un inicio insidioso y predominio nocturno acompañado de pérdida de peso o de clínica neurológica orienta hacia patología tumoral. La presencia de clínica inflamatoria en otras articulaciones o en otros miembros de la familia es típica de la patología reumática.

EXPLORACIÓN FÍSICA

Debe incluir una exploración global del niño, un estudio detallado de la espalda en bipedestación, inclinación anterior y decúbito, y un estudio neurológico básico.

Exploración global del niño

Generalmente en ropa interior; para poder identificar otras enfermedades sistémicas, trastornos neurológicos o procesos reumáticos.

Bipedestación

La observación de la espalda desde detrás con el niño en bipedestación pone en evidencia asimetrías en hombros, escápulas o cintura presentes en escoliosis o en actitudes escolióticas por contractura muscular y detecta oblicuidad pélvica, propia de disimetrías de extremidades inferiores. La observación en perfil permite identificar un aumento de las curvas fisiológicas (p. ej. cifosis de Scheuermann) o un aplanamiento de las mismas (p. ej. escoliosis). La presencia de una gran contractura lumbar con aplanamiento de la lordosis lumbar es típica de la hernia discal y de la espondilodiscitis.

Con el niño en bipedestación es posible identificar deformidades de los pies o alteraciones de la fuerza muscular que sugieran un problema neurológico. La palpación de las espinosas puede poner de relieve defectos de cierre de los arcos posteriores o la presencia de espondilolistesis de alto grado. Un cuello corto, una implantación baja del cabello y una disminución de la movilidad cervical son característicos del síndrome de Klippel-Feil (fusiones óseas cervicales).

Maniobra de inclinación anterior

Llamada maniobra de Adams, se realiza indicando al niño que se incline hacia delante con los brazos colgando libremente y las piernas extendidas (figura 2).

Esta maniobra hace aparentes las gibosidades dorsales o lumbares producidas por la rotación de los cuerpos vertebrales en la escoliosis. La prueba de inclinación anterior del tronco evaluada de perfil permite identificar la cifosis angular típica de la enfermedad de Scheuermann.

Hay que tener presente que el 20% de los adolescentes presentan asimetrías de tronco que pueden objetivarse en la maniobra de Adams, pero que no son gibosidades, siendo sólo un 2% los que padecen escoliosis.

El escoliómetro es un inclinómetro que nos permite obtener una medición objetiva del ángulo de rotación del tronco (figura 3): cuando la medición supera los 7.º es

Figura 2. La maniobra de Adams (inclinación anterior; 1) nos permite identificar gibas torácicas (2) o lumbares debidas a escoliosis (3) y cifosis angulares rígidas (4) fácilmente distinguibles de la normalidad (5)

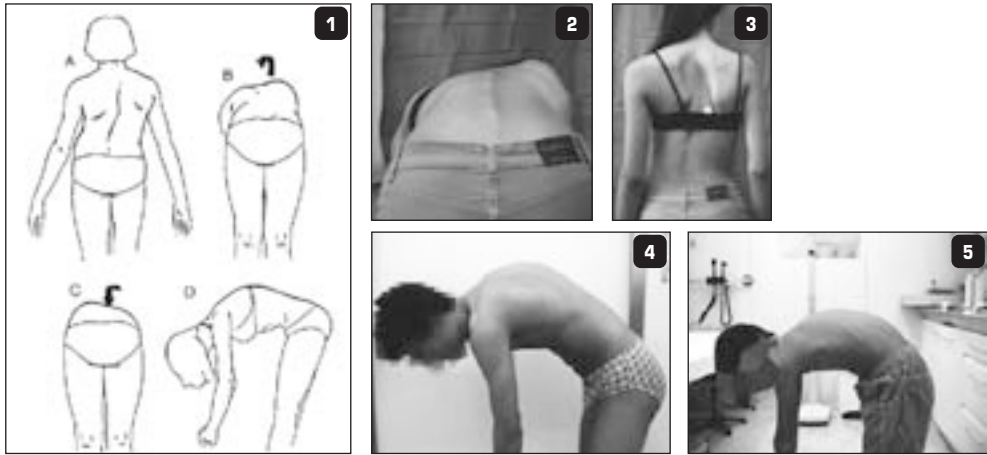
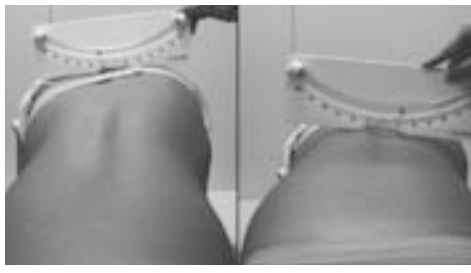

Figura 3. Medición de giba torácica y lumbar con el inclinómetro de Bunnell



obligado realizar una radiografía para comprobar la existencia de una escoliosis.

Cuando la prueba de inclinación anterior se acompaña de desviación lateral (espasmo muscular asimétrico) hemos de pensar en una lesión vertebral orgánica (p. ej. tumor óseo, infección...).

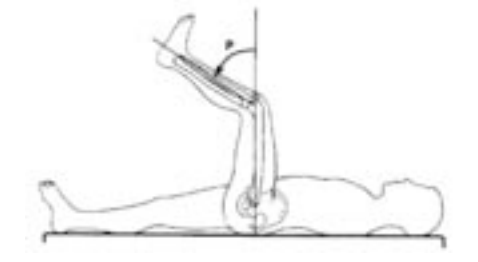Decúbito supino y decúbito prono

En decúbito estudiamos la movilidad de la cadera y exploramos las articulaciones sacroilíacas para descartar que el origen del dolor esté en estas localizaciones.

La medición del ángulo poplíteo (figura 4) permite comprobar si existen acortamientos de la musculatura isquiotibial que producen dolor por espasmo. La cadera se coloca a 90.º de flexión y se estira la rodilla hasta que el paciente nota discomfort o dolor. Se mide entonces el ángulo que falta para conseguir la extensión completa de la pierna. El ángulo varía con la edad pero lo consideramos normal hasta 30.º y claramente patológico por encima de 50.º.

La búsqueda de alteraciones neurológicas comprende la evaluación de los reflejos cutáneos abdominales (su abolición se asocia a siringomielia), el estudio de la fuerza

Figura 4. Medición del ángulo poplíteo para la valoración del acortamiento de la musculatura isquiotibial



muscular; la sensibilidad, los reflejos osteotendinosos profundos, la elevación recta de la pierna (signo de Lasègue) y la presencia de piramidalismo (clonus, babinsky).

También se ha de evaluar la existencia de deformidades en los pies, especialmente el pie cavo, especialmente si la deformidad es progresiva. Se evalúa la fuerza de flexión plantar (raíz S1), pidiendo al niño que camine de puntillas, y la fuerza de flexión dorsal (raíz L5), pidiendo al niño que camine de talones. Se ha de observar cómo se agacha y se levanta: si necesita ayudarse apoyando las manos sobre los muslos (signo de Gowers), padece una debilidad de los músculos de la cintura pelviana.

Debe valorarse una posible discrepancia de longitud de las piernas que pueda producir una actitud escoliótica. En primer lugar debe valorarse la presencia o no de oblicuidad pélvica utilizando un compás pélvico (figura 5).

Figura 5. Comprobación de la existencia de oblicuidad pélvica. El compás pélvico contiene un nivel que indica qué extremidad es más larga

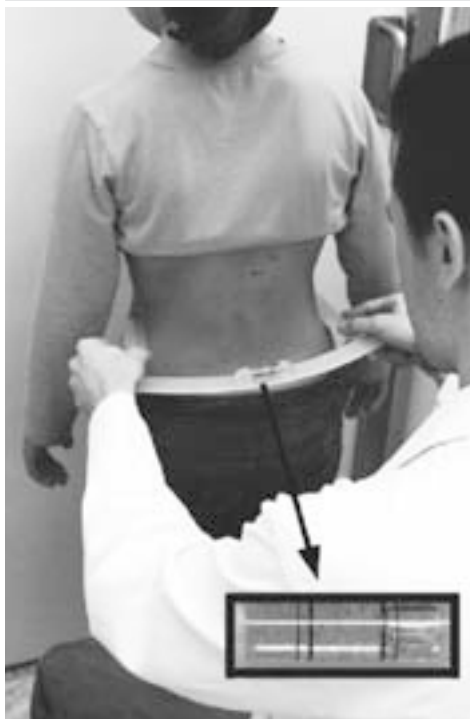
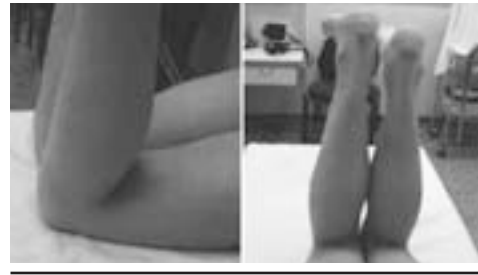
Figura 6. Prueba de Galeazzi invertida.

En este caso, la discrepancia de longitud está en el segmento tibial. El segmento femoral no presenta discrepancia



La valoración clínica se hace midiendo la distancia entre la espina ilíaca anterossuperior y la punta del maléolo tibial. La medición de la distancia entre el ombligo y la punta del maléolo tibial no debe utilizarse porque puede verse condicionada por contracturas en abducción (provoca alargamiento funcional) o en aducción (provoca acortamiento funcional) de la cadera. Es importante valorar la existencia de contracturas en flexión de la rodilla (provoca acortamiento funcional) o retracciones del tendón de Aquiles (provocan alargamiento funcional). La prueba de Galeazzi invertida, colocando el paciente en decúbito prono con las caderas en extensión y las rodillas flexionadas 90°, nos permita identificar el segmento de la extremidad donde está la discrepancia de longitud, femoral, tibial o global (figura 6).


ESTUDIO DE LA MARCHA

El estudio de la marcha nos permite objetivar trastornos generales de psicomotricidad, problemas articulares o patología angular o rotacional de extremidades inferiores que obligue a alteraciones posturales que repercutan en la espalda.

EXPLORACIONES COMPLEMENTARIAS

La guía de práctica clínica COST B13 del Comisionado Europeo⁵ afirma que ante un paciente con dolor de espalda en ausencia de signos o síntomas de sospecha de patología orgánica, la exploración radiológica y el análisis

Figura 7. La espondilólisis ístmica está provocada por un defecto óseo a nivel del istmo interarticular (flechas anchas) y puede provocar el desplazamiento anterior de la vértebra (espondilolistesis). En la proyección oblicua puede verse la imagen del "perrito", normal en L4 y "degollado" en L5



de sangre dentro de la normalidad prácticamente descartan organicidad. Asimismo, las exploraciones complementarias más complejas (TC, RMN, Gammagrafía...) deben reservarse para pacientes en los que sospechemos patología orgánica concreta para las cuales estas pruebas sean de utilidad diagnóstica.

El estudio radiológico convencional incluye radiografía posteroanterior y perfil de la columna, si bien en sospecha de espondilólisis no objetivable en la exploración convencional, ésta puede verse en la radiología oblicua (signo del perrito con collar o degollado, figura 7). Una sistemática de estudio de una imagen radiológica consiste en estudiar:

- Alineación: descartar alteraciones de las curvas fisiológicas en el perfil, curvas en la posteroanterior; así como luxaciones.
- Hueso: descartar lesiones líticas, malformaciones vertebrales, valorar simetrías en los pedículos (tumores, metástasis), cambios en la densidad ósea (pacientes con corticoides o tumores) o fracturas.
- Cartílagos y discos: descartar luxaciones articulares.
- Discos intervertebrales: descartar pérdidas de altura discal en las infecciones.
- Estructuras: valorar otras estructuras paravertebrales como desplazamientos de vía aérea en tumores o traumatismos cervicales, borramiento de psoas en abscesos paravertebrales lumbares.

BIBLIOGRAFÍA

1. Jeffries LJ, Milanese SF, Grimmer-Somers KA. Epidemiology of adolescent spinal pain: a systematic overview of the research literature. *Spine*. 2007 Nov 1;32(23):2630-7.
2. Balagué F, Dutoit G, Waldburger M. Low back pain in schoolchildren. An epidemiological study. *Scand J Rehabil Med*. 1988;20(4):175-9.
3. Pellisé F, Balagué F, Rajmil L, Cedraschi C, Aguirre M, Fontecha CG, et al. Prevalence of low back pain and its effect on health-related quality of life in adolescents. *Arch Pediatr Adolesc Med*. 2009;163(1):65-71.
4. Pellisé F, G Fontecha C, Balagué F, Aguirre M, Rajmil L, Ferrer M. Low back pain in adolescents. Is quality of life poorer in those consulting at a hospital? *Eur Spine J*. 2009;18:122. *Actas del XXII Congreso Nacional de la Sociedad para el Estudio de las Enfermedades del Raquis GEER*; 6-7/06/2008; Zaragoza. Zaragoza: GEER; 2008. p. 48. [Fecha de acceso 19 nov 2009]. Disponible en http://www.viajesvillarreal.com/geer/PDFS/Libro_Resumenes_GEER2008.pdf
5. European Commission. Guía de Práctica Clínica COST B13 Lumbalgia inespecífica. [Fecha de acceso 19 nov 2009]. Disponible en <http://www.REIDE.org>